

ЗАТВЕРДЖЕНО  
Наказ Міністерства охорони  
здоров'я України  
23 квітня 2026 року № 539

## **СТАНДАРТ МЕДИЧНОЇ ДОПОМОГИ**

### **БОЙОВА ТРАВМА ОКА**

## Загальна частина

**Діагноз:** Травма ока та очниці

**Коди стану або захворювання. НК 025:2021 «Класифікатор хвороб та споріднених проблем охорони здоров'я»:**

S05.0-S05.9 Травма ока та очниці

Пасечнікова Наталія Володимирівна	в.о. директора державної установи «Інститут очних хвороб і тканинної терапії імені В.П. Філатова НАМН України», президент громадської організації «Товариство офтальмологів України», заступник голови робочої групи з клінічних питань (за згодою);
Бобров Андрій Леонідович	старший науковий співробітник відділу мікрохірургії вуха і отонейрохірургії державної установи «Інститут отоларингології імені проф. О.С. Коломійченко НАМН України» (за згодою);
Бондар Наталія Ігорівна	науковий співробітник відділу посттравматичної патології ока державної установи «Інститут очних хвороб і тканинної терапії імені В.П. Філатова НАМН України» (за згодою);
Веселовська Наталія Миколаївна	професор кафедри хірургічних хвороб з курсом офтальмології приватного вищого навчального закладу «Київський медичний університет», завідувач офтальмологічним відділенням з Центром глаукоми комунального некомерційного підприємства «Київська міська клінічна лікарня № 1» Київської міської військової адміністрації (за згодою);
Гавура Михайло Олександрович	лікар-офтальмолог клініки офтальмології Національного військово-медичного клінічного центру «Головний військовий клінічний госпіталь» (за згодою);
Гудим Максим Степанович	завідувач відділення нейрохірургії державної установи «Науково-практичний центр ендovasкулярної нейрорентгенохірургії НАМН України» (за згодою).
Денисюк Максим Володимирович	асистент кафедри анестезіології та інтенсивної терапії Національного медичного університету імені О.О. Богомольця;
Дзюба Наталія Олександрівна	завідувач офтальмологічного відділення комунального некомерційного підприємства «Київська міська клінічна лікарня № 9» Київської міської військової адміністрації (за згодою);
Дрожжина Галина Іванівна	завідувач відділу патології рогівки державної установи «Інститут очних хвороб і тканинної терапії імені В.П. Філатова НАМН України» (за згодою);

Жмурик Дмитро Васильович	доцент кафедри офтальмології та оптометрії післядипломної освіти Інституту післядипломної освіти Національного медичного університету імені О.О. Богомольця;
Зборовська Олександра Володимирівна	завідувач відділу запальної патології ока, заступник директора з науково-освітньої роботи державної установи «Інститут очних хвороб і тканинної терапії імені В.П. Філатова НАМН України» (за згодою);
Кацан Сергій Володимирович	медичний директор державної установи «Інститут очних хвороб і тканинної терапії імені В.П. Філатова НАМН України», віце-президент громадської організації «Товариство офтальмологів України» (за згодою);
Коломієць Ілля Олегович	лікар-офтальмолог відділення мікрохірургії ока комунального підприємства «Дніпропетровська обласна клінічна офтальмологічна лікарня» (за згодою);
Малецький Анатолій Парфентійович	завідувач відділу офтальмоонкології державної установи «Інститут очних хвороб і тканинної терапії імені В.П. Філатова НАМН України» (за згодою);
Сердюк Валерій Миколайович	в.о. генерального директора комунального підприємства «Дніпропетровська обласна клінічна офтальмологічна лікарня» (за згодою);
Сідак-Петрецька Оксана Степанівна	завідувач відділення відновлювально реконструктивної мікрохірургії посттравматичної патології ока державної установи «Інститут очних хвороб і тканинної терапії імені В.П. Філатова НАМН України» (за згодою);
Ульянова Надія Анатоліївна -	завідувач відділу посттравматичної патології ока державної установи «Інститут очних хвороб і тканинної терапії імені В.П. Філатова НАМН України» (за згодою);
Уманець Микола Миколайович	завідувач відділу патології сітківки та скловидного тіла державної установи «Інститут очних хвороб і тканинної терапії імені В.П. Філатова НАМН України», президент громадської організації «Українське вітреоретинальне товариство» (за згодою);
Храмов Ігор Ігоревич	начальник клініки офтальмології Національного військово-медичного клінічного центру «Головний військовий клінічний госпіталь» (за згодою);
Чеботарьов Євген Петрович	завідувач відділення мікрохірургічного лікування онкологічних захворювань ока державної установи «Інститут очних хвороб і тканинної терапії імені В.П. Філатова НАМН України» (за згодою);

### **Методичний супровід та інформаційне забезпечення**

Гуленко  
Оксана Іванівна

заступник директора департаменту - начальник управління стандартизації медичної та реабілітаційної допомоги Департаменту стандартів у сфері охорони здоров'я Державного підприємства «Державний експертний центр Міністерства охорони здоров'я України», заступник голови робочої групи з методологічного супроводу;

### **Рецензенти**

Новицький  
Ігор Ярославович

професор кафедри офтальмології державного некомерційного підприємства «Львівський національний медичний університет імені Данила Галицького»

Луценко  
Ніна Степанівна

завідувач кафедри хірургії 1 навчально-наукового інституту післядипломної освіти Запорізького державного медико-фармацевтичного університету

Дата перегляду стандарту медичної допомоги 2031 рік

## Список скорочень

ЗОЗ	заклад охорони здоров'я
БТО	бойова травма ока
ВОСТ	внутрішньоочне стороннє тіло
ВОТ	внутрішньоочний тиск
КТ	комп'ютерна томографія
ПХО	первинна хірургічна обробка
ІОЛ	інтраокулярна лінза
ВЕ	Вітректомія
RAPD	відносний аферентний дефект зіниці (relative afferent pupillary defect)
OTS	шкала важкості травми ока (Ocular Trauma Score)
МДРК	мультидисциплінарна реабілітаційна команда
ДЗР	допоміжні засоби реабілітації
ІРП	індивідуальний реабілітаційний план
Форма № 025/о	форма первинної облікової документації № 025/о «Медична карта амбулаторного хворого №__» та інструкція з її заповнення, затверджена наказом Міністерства охорони здоров'я України від 14 лютого 2012 року № 110, зареєстрований у Міністерстві юстиції України 28 квітня 2012 року за № 661/20974
Форма № 003/о	форма первинної облікової документації № 003/о «Медична карта стаціонарного хворого №_» та інструкція з її заповнення, затверджена наказом Міністерства охорони здоров'я України від 14 лютого 2012 року № 110, зареєстрований в Міністерстві юстиції України 28 квітня 2012 року за № 661/20974

## **Розділ I. Організація надання спеціалізованої офтальмологічної допомоги при бойовій травмі ока.**

### **1. Положення стандарту медичної допомоги.**

Метою Стандарту медичної допомоги «Бойова травма ока» (далі – СМД) є оптимізація системи діагностики, реконструктивного лікування травми органа зору, зокрема механічних пошкоджень очного яблука внаслідок бойової вибухової травми. Лікування бойової травми органа зору здійснюється у закладах охорони здоров'я (далі - ЗОЗ), що надають спеціалізовану медичну допомогу.

Лікарі різних спеціальностей, які надають медичну допомогу в польових умовах мають бути обізнані щодо основних клінічних проявів бойової травми органа зору з метою їх ранньої діагностики, надання першої медичної допомоги та призначення раціонального лікування пораненим для запобігання розвитку ускладнень. Лікування пацієнтів із бойовою травмою очного яблука та придаткового апарату ока потребує залучення лікарів-офтальмологів із відповідним рівнем кваліфікації та підготовки в галузі офтальмології. Залежно від клінічної ситуації лікування може проводитись у стаціонарних або амбулаторних умовах ЗОЗ.

Медична допомога пацієнтам з бойовою травмою ока може потребувати міждисциплінарної взаємодії та інтегрованого ведення особи, яка хворіє мультидисциплінарною командою, до складу якої можуть бути залучені фахівці з нейрохірургії, оториноларингології, щелепно-лицьової, судинної та загальної хірургії, анестезіології та інтенсивної терапії, а також інші фахівці з відповідною кваліфікацією. Лікарем-офтальмологом після проведеного лікування бойової травми ока мають бути надані рекомендації щодо подальшого спостереження та догляду в амбулаторних умовах або на наступних етапах стаціонарного лікування, що спрямовані на запобігання ускладнень та сприяння збереження ока та відновлення зорових функцій.

### **2. Обґрунтування.**

Травма ока під час бойових дій може бути самостійною або частиною загальної системної політравми. Через унікальні хірургічні вимоги до лікування травм очей, лікарі-офтальмологи є важливими членами мультидисциплінарної команди лікарів-травматологів. Раннє виявлення ушкоджень ока є важливим для покращення результатів лікування та своєчасного лікування всіх ушкоджень, що загрожують зору, аби пацієнт міг отримати допомогу лікаря-офтальмолога за можливості протягом 24 годин. Травми очей та стани, що загрожують порушенню зору, необхідно спочатку оцінити та надати допомогу в будь-якому місці під час евакуації.

### **3. Критерії якості медичної допомоги**

#### **Обов'язкові:**

- 1) існують клінічні маршрути пацієнтів, що координують та інтегрують медичну допомогу для забезпечення діагностики та лікування пацієнтів з травмами ока;
- 2) визначення виду медичної допомоги пацієнту з бойовою травмою ока та направлення до відповідного ЗОЗ, проводити згідно із наказами Міністерства охорони

здоров'я України від 14 травня 2013 року № 372 «Про систему офтальмологічної допомоги населенню України», зареєстрованого в Міністерстві юстиції України 25 червня 2013 року за № 1051/23583 та від 05 лютого 2025 року № 205 «Про затвердження переліку пріоритетних закладів охорони здоров'я та відповідальних осіб за організацію надання офтальмологічної допомоги особам, які мають захворювання органів зору, що виникли внаслідок бойових дій, вогнепального та іншого поранення»;

3) надання допомоги при бойових травмах ока розпочинається на догоспітальному етапі з дотриманням рекомендацій Нового клінічного протоколу медичної допомоги «Травма ока: первинна допомога», затвердженого наказом Міністерства охорони здоров'я України від 13 лютого 2025 № 253 «Про затвердження нових клінічних протоколів за темою «Бойова травма»;

4) забезпечення поінформованості населення щодо заходів профілактики, запобігання та усунення наслідків травматичних уражень органа зору в умовах військового стану.

## **Розділ II. Діагностика при бойовій травмі ока**

### **1. Положення стандарту медичної допомоги**

Діагноз травми ока встановлюється на підставі збору анамнезу, фізикального обстеження, оцінки клінічних проявів та застосування інструментальних методів дослідження та має включати три складові: вид бойової травми, клінічна форма поранення очного яблука, наявність ускладнень.

Бойові ураження органа зору в сучасних умовах ведення бойових дій переважно відносяться до вибухових травм, які відрізняються мультифакторним впливом пошкоджуючих факторів вибуху та особливою важкістю травматичних пошкоджень. Діагностичні заходи під час надання медичної допомоги пацієнтам з бойовою травмою ока складаються: з первинної оцінки стану постраждалого та вжиття невідкладних заходів забезпечення життєздатності пораненого на догоспітальному етапі, у тому числі моніторинг вітальних функцій, оцінка стану очного яблука та його придаткового апарату, визначення функціональних показників, зокрема гостроти зору та аферентного зіничного дефекту; вторинного обстеження постраждалого після госпіталізації, що передбачає клінічну оцінку, офтальмологічне обстеження, лабораторні та інструментальні методи дослідження залежно від об'єму уражень та наявності асоційованих травм. У подальшому обсяг необхідних загальних діагностичних заходів визначається ступенем тяжкості постраждалого та виявленою патологією з боку органів та систем.

### **2. Обґрунтування**

Основною метою діагностики у випадку бойової травми органа зору є формування об'єктивної картини стану травмованого ока, що дозволить правильно визначити обсяг та алгоритм реконструктивного втручання та прогнозувати його

результати. Початкова оцінка пацієнта з бойовою травмою ока ідентична до іншої травми: розпізнати та лікувати загрозу життю. Більшість пацієнтів з вибуховими травмами ока мають супутню травму слухового апарату, пошкодження кінцівок, черепно мозкову травму. Спеціалісти, які надають першу медичну допомогу, повинні визначити безпосередні пріоритети поєднаної травми та етапи надання медичної допомоги, враховуючи важливість своєчасного виконання первинної та реконструктивної хірургії при травмах очного яблука. Травми очей та стани, що загрожують порушенню зору, необхідно спочатку оцінити та надати допомогу в будь-якому місці під час евакуації. Важливим аспектом якісної діагностики бойової травми ока є правильна інтерпретація результатів обстеження та ретельна фіксація даних в первинній обліковій документації. Записи мають бути лаконічними та містити вичерпну інформацію про актуальний стан травмованого ока, оскільки на подальших етапах евакуації може змінюватись і загальний стан пацієнта і стан пораненого ока.

### **3. Критерії якості медичної допомоги**

#### **Обов'язкові:**

**Первинне обстеження пацієнта з бойовою травмою органа зору лікарем-офтальмологом, або лікарем, який надає першу медичну допомогу:**

1) провести збір анамнезу з метою уточнення дати та обставин травми (вибух, уламок, удар, постріл), ймовірності потрапляння сторонніх тіл (уламки металу, скла, ґрунту, пил тощо) та проведених попередніх медичних маніпуляцій з травмованим оком;

2) провести оцінку загального стану пацієнта з визначенням рівня свідомості, дихання, гемодинаміки, наявності масивної кровотечі або травм, що становлять загрозу життю;

3) провести візуальний огляд ока та періорбітальної ділянки з метою оцінки: положення очного яблука, стану повік, кон'юнктиви, рогівки, наявності рани оболонки очного яблука, деформації, наявності стороннього тіла, випадіння внутрішніх структур, наявності кровотечі з ока або періорбітальної ділянки, наявності підшкірної емфіземи періорбітальної ділянки, наявності гематоми, наявності ознак проникаючого пошкодження орбіти.

Важливо під час обстеження не натискати на очне яблуко та не вивертати повіки при підозрі на відкриту травму;

4) оцінити зорові функції якщо пацієнт знаходиться в свідомості, а саме: визначити реакцію на світло, фіксацію погляду, орієнтовну оцінку зору (пальці, рух руки, світлова реакція). Якщо пацієнт у важкому стані — достатньо констатувати наявність або відсутність світловідчуття;

5) перевірити рухливість очного яблука. Проводиться обережно, без натискання, шляхом спостереження за спонтанними рухами. Обмеження рухливості може свідчити про орбітальний перелом або ущемлення м'язів;

6) забезпечити захист ока. При будь-якій підозрі на відкриту травму категорично заборонено виконувати тонометрію або пальпацію. На око накладається жорсткий захисний щиток або при відсутності - імпровізована жорстка накладка схожа по формі і розміру (не пов'язка!), який не тисне на очне яблуко та пацієнт переводиться на подальший етап лікування в залежності від загального стану;

7) ретельно задокументувати у формі первинної облікової документації № 025/о на догоспітальному етапі:

дату, час і місце травми;

короткий опис ушкодження;

результати первинної оцінки зору;

заходи захисту ока;

введені лікарські засоби, системна антибіотикопротекція (за показаннями).

Інформація передається разом із пацієнтом до стаціонарного відділення ЗОЗ, що надає спеціалізовану медичну допомогу. Для уніфікації даних обстеження слід використовувати рекомендовану уніфіковану термінологію травми ока з урахуванням анатомічної зони при відкритій та закритій травмі ока, а також клінічну форму ураження, що наведена у додатку 1 до цього Стандарту.

**Обстеження пацієнта з бойовою травмою органа зору лікарем-офтальмологом на госпітальному етапі спрямоване на уточнення характеру та тяжкості пошкодження, визначення наявності проникаючої рани, внутрішньоочного стороннього тіла, ураження орбіти або суміжних структур:**

1) з метою оцінки ймовірності відкритої травми очного яблука, контамінації або вторинного інфікування слід деталізувати та задокументувати механізм травми (вибух, уламкове поранення, кульове, тупе), час отримання ушкодження, наявність забруднення, сторонніх тіл, надану раніше медичну допомогу;

2) провести зовнішній огляд пацієнта: оцінка стану повік, шкіри навколо орбіти, наявності ран, набряку, підшкірної емфіземи, деформації, обмеження рухів очного яблука. Виявлення деформації чи емфіземи є підставою для підозри на перелом стінок орбіти або поширення травми в суміжні ділянки;

3) провести оцінку гостроти зору: визначити максимально можливу гостроту зору або реакцію на світло, якщо інше неможливо. Показник фіксується у формі первинної облікової документації № 003/о як базовий для оцінки ефективності подальшого лікування;

4) провести визначення рефракції будь-яким з доступних методів. Дані рефрактометрії дозволять більш ретельно встановити максимально кориговану гостроту зору травмованого та інтактного ока, визначити стратегію при необхідності виконання факохірургії з імплантацією інтраокулярної лінзи (далі – ІОЛ) при монокулярній травмі;

5) для оцінки полей зору використовують методи статичної та/або кінетичної периметрії. У лежачих пацієнтів або за відсутності умов щодо проведення тривалого обстеження рекомендовано використовувати контрольний метод визначення полей зору;

6) провести обстеження зі щільною лампою, що дозволяє отримати тривимірну візуалізацію та вимірювання тонкої анатомії придатків, переднього та заднього сегментів ока. Послідовно оцінити кон'юнктиву, рогівку, передню камеру, райдужку, кришталік. Визначаються наявність ран, сторонніх тіл, гіфеми, іридодіалізу, ознак проникаючого поранення або порушення герметичності очного яблука. За необхідності проводиться огляд поверхні ока з використання забарвлення флюоресцеїном з метою виявлення дефектів епітелію рогівки та ознак зовнішньої фільтрації. Можливе додаткове використання гоніолінзи для візуалізації структур кута передньої камери та фундус-лінзи для обстеження структур заднього сегменту ока. Критерієм ефективності використання діагностичних методів візуалізації структур ока вважається можливість фотофіксації патологічних змін з метою оцінки їх в динаміці лікування або спостереження, а також для можливості використання фото переднього або заднього сегменту ока при необхідності телемедичних консультацій. Тому, при біомікроскопії ока при бойовій травмі доцільно виконувати фотографування та архівування отриманих даних;

7) ВОТ виконується лише після повного виключення відкритої травми. Підвищення або зниження тиску є важливими діагностичними ознаками для оцінки цілісності оболонок і функції відтоку внутрішньоочної рідини. В залежності від стану травмованого ока та доступу до різних методів тонометрії лікар-офтальмолог може використовувати пальпаторний метод, тонометрію за Маклаковим, аппланційну тонометрію за Гольдманом, портативні офтальмологічні прилади для вимірювання тиску тощо;

8) з метою оцінки стану сітківки, диска зорового нерва, наявності крововиливів, відшарування сітківки, наявності внутрішньоочних сторонніх тіл здійснюється пряма або непряма офтальмоскопія. При відсутності прозорості середовищ — проводиться у поєднанні з ультразвуковим дослідженням;

9) ультразвукове дослідження виконується при помутнінні середовищ або підозрі на ВОСТ, що дозволяє оцінити положення кришталіка, структуру склоподібного тіла, стан сітківки, наявність ВОСТ чи гемофтальму. Важливо зазначити, що ультразвукове дослідження очного яблука не проводять при підозрі або наявній відкритій травмі ока до моменту первинного хірургічного закриття рани;

10) провести рентгенографію орбіт слід виконувати обов'язково у прямій та боковій проєкціях. За умов виявлення тіней сторонніх тіл потребує використання протезу Комберга-Балтіна з метою визначення рентгенлокалізації стороннього тіла в оці відносно анатомічної осі та площини лімбу;

11) при підозрі на внутрішньоочне або внутрішньоорбітальне стороннє тіло, проникаюче поранення ока або комбіновану травму обов'язково провести

комп'ютерну томографію (далі - КТ) орбіт і головного мозку, що дозволяє оцінити положення уламків, наявність переломів стінок орбіти, стан зорового нерва, поширення травми на суміжні відділи черепа;

12) за наявності прозорих оптичних середовищ інформативним методом оцінки макулярної сітківки, шару перипапілярних нервових волокон сітківки є оптична когерентна томографія для ультраструктурного аналізу оболонок ока у передньому та задньому сегменті ока;

13) за наявності показань направити пацієнта до інших спеціалістів;

14) при проведенні діагностики при бойовій травмі ока рекомендується оцінювати прогноз реконструктивного лікування згідно рекомендованої шкали оцінки важкості травми, що наведена у додаток 2 до цього Стандарту.

### **Розділ III. Лікування та реабілітація при бойовій травмі ока.**

#### **1. Положення стандарту медичної допомоги.**

Лікування пацієнтів з бойовою травмою ока передбачає застосування медикаментозних, хірургічних методів та їх комбінацій з урахуванням локалізації, клінічної картини, віку та супутніх захворювань пацієнта. За наявності комбінованої травми проводяться відповідні медичні втручання із залученням фахівців мультидисциплінарної команди. Мета хірургічного втручання при бойовій травмі ока та його додатків полягає у проведенні ранньої первинної хірургічної обробки проникаючих поранень та усунення або зниження ризиків розвитку ускладнень, що загрожують зору та косметичному ефекту, у разі пошкодження повік.

Реабілітаційна допомога пацієнтам із БТО протягом гострого та післягострого періоду надається з моменту надходження пацієнта до ЗОЗ, але не пізніше 72 годин після стабілізації стану пацієнта, та в подальшому – паралельно з медичною допомогою у ЗОЗ, що надає спеціалізовану медичну допомогу включно із заходами профілактики ускладнень.

#### **2. Обґрунтування**

Медикаментозне лікування при бойовій травмі ока спрямоване на профілактику гнійно-септичних ускладнень та збереження очного яблука та зорових функцій, що в посттравматичному періоді реалізується призначенням відповідних системних та топічних антибактеріальних лікарських засобів, протизапальних лікарських засобів, лікарських засобів для досягнення цільового ВОР та топічних лікарських засобів, що сприяють регенерації рогівкового епітелію. Системна антимікробна терапія повинна бути письмово обґрунтована у відповідній формі первинної облікової документації. Профілактична антимікробна терапія проводиться в периопераційному періоді, відповідно до стандарту медичної допомоги «Парентеральна периопераційна антибіотикопротекція», затвердженого наказом Міністерства охорони здоров'я України від 17 травня 2022 року № 822. Основним напрямком лікування відкритих механічних пошкоджень ока в результаті бойової травми є хірургічне лікування, мета якого полягає у швидкій герметизації відкритих поранень з відновленням нормальної анатомії очного яблука та його додаткового апарату. Від якості проведеної первинної

хірургічної обробки залежить можливість збереження очного яблука, як органу та збереження, або відновлення зорових функцій. При закритій травмі ока хірургічні втручання спрямовані на усунення змін, які виникли внаслідок тупої травми ока: гіфема, іридодіаліз, мідріаз, підвивих та вивих кришталика, гемофтальм, відшарування сітківки та судинної оболонки. Проведення всіх реконструктивних втручань проводиться відповідно до показів та у максимально можливому обсязі для забезпечення оптимальних умов для збереження ока та зорових функцій.

Надання реабілітаційної допомоги пацієнтам відразу або якомога раніше після отримання ними БТО є критично важливим. Раннє реабілітаційне втручання дозволяє знизити ступінь інвалідизації, запобігти ускладненням, які можуть стати перешкодою або унеможливити подальший процес надання реабілітаційної допомоги, та поліпшити рівень незалежного функціонування пацієнта.

### 3. Критерії якості медичної допомоги

#### Обов'язкові:

1) ПХО відкритої травми ока за можливості має бути проведено протягом перших 24 годин після травми. **Загальні рекомендації щодо ПХО** при відкритій травмі ока включають:

- за можливості необхідно провести операцію під загальним наркозом;
- щоб зменшити ризик інфекції, для стерильної підготовки періокулярної ділянки, необхідно використовувати 5% розчин повідон-йоду;
- лікар-офтальмолог повинен розглянути можливість підготовки та драпірування пацієнта самостійно, щоб мінімізувати тиск на око;
- використовуйте розширювачі повік або шви на повіках, які забезпечують достатній доступ, водночас мінімізуючи тиск на очне яблуко;
- обережно видаліть сторонні тіла з поверхні ока;
- райдужну оболонку, защемлену в рані слід промити 0,9% розчином натрію хлориду, видалити наявні забруднення, сторонні тіла, фібрин, звільнити і, у більшості випадків, репонувати всередину очного яблука;
- резекції підлягають тільки некротизовані або гнійно розплавлені оболонки;
- при периферичних пораненнях рогівки доцільно використовувати міотичні лікарські засоби для вправлення райдужки, натомість при центральних – мідріатичні лікарські засоби;
- склоподібне тіло рекомендується відсікати вручну, зрізаючи його врівень зі склерою за допомогою целюлозної губки та ножиць;
- уникайте утискання внутрішньоочної тканини під час закриття рани;
- не видаляйте тканину рогівки або склери;
- розгляньте можливість внутрішньокамерного (при наявності пошкодження 1 зони) або інтравітреального (при пошкодженні 2 або 3 зони) профілактичного введення антибактеріальних лікарських засобів для зниження ризику посттравматичного інфекційного ендоефтальміту (наприклад, ванкоміцин 1,0 мг/0,1 мл, цефтазидим 2,0 мг/0,1 мл);

за показаннями провести ревізію очного яблука з метою визначення локалізації та поширеності ушкодження. Для забезпечення адекватного доступу слід розглянути можливість виконання перитомії, у тому числі циркулярної (360°), особливо при наявності субкон'юнктивального крововиливу. Прямі м'язи можна піднімати за допомогою м'язових ключків. Необхідно діяти з обережністю, оскільки при наявності розриву інструмент може проникнути в очне яблуко. Для забезпечення доступу та/або виконання реконструктивних маніпуляцій доцільно фіксувати м'язи шовним матеріалом вікріл 6-0 на шпательоподібній голці з відсіченням від склери та подальшим пришиванням. Не рекомендується відсікати більше трьох прямих м'язів, щоб уникнути ішемії ока.

**2) провести закриття ран рогівки з урахуванням наступних рекомендацій:**

при ушиванні рогівки використовувати вузлові шви із симетричним захватом з обох сторін рани з меншою довжиною захвату в центрі, та більшою на периферії;

накладіть вузлові нейлонові шви 10-0 глибоко (90% або на повну товщину) за допомогою шпательної голки перпендикулярно до рани;

якщо уражений лімб, його спочатку слід співставити та закрити. Після вирівнювання лімба рани рогівки часто найкраще закривати, «розділивши рану навпіл». Перший шов розміщується посередині рани, а наступні шви ділять решту рани навпіл;

для закриття ран неправильної форми першими необхідно накласти шви на кути, а потім використати правило середини між сусідніми швами, можна також використовувати кisetні шви. Вузол має бути міцним, маленьким та розташовуватись збоку від рани, периферичніше від оптичної зони. Розгляньте можливість занурення вузлів швів рогівки;

при наявності дефекту рогівки значних розмірів в першу чергу, для його закриття, необхідно використати трансплантат донорської рогівки. При її відсутності можна використати ауто трансплантат склери, якщо одночасно виконується евісцерація/енуклеація парного ока, або донорський трансплантат, при його наявності

Для закриття великих дефектів рогівки може бути використана м'яка контактна лінза, шляхом її підшивання для адекватної фіксації

**3) провести закриття ран склери з урахуванням наступних рекомендацій:**

якщо уражений лімб, то його спочатку слід співставити та закрити;

накладіть шви 8-0 або 9-0 із використанням нерозсмоктувального нейлонового шовного матеріалу за допомогою шпательної голки глибоко, але не на повну товщину. У разі відсутності нерозсмоктувального шовного матеріалу альтернативою може бути матеріал синтетичний хірургічний шовний матеріал, що розсмоктується 6-0 або 8-0, але слід враховувати, що він втрачає міцність на розтяг через тижні після відновлення, що може спричинити розходження рани під час вторинного відновлення;

метод закриття може залежати від травми, експозиції. Великі рани склери з поширенням назад часто краще закривати за допомогою техніки «блискавки», коли рана закривається спереду назад;

за потреби кращого доступу, закріпіть та видаліть прямі м'язи;

можна використовувати і тракційні шви, але уникайте надмірного зусилля, яке може спричинити виштовхування внутрішньоочного вмісту;

може бути важко оголити та закрити рани, що виходять за екватор. Спроба відновити рани поблизу макули або зорового нерва може завдати шкоди. Використання натягування для отримання оголення позаду також може спричинити виштовхування внутрішньоочного вмісту;

для закриття вузлів можна використовувати методи заглибленого шва, але заглиблення вузлів склерального шва може бути не обов'язковим або неможливим для ран, що виходять далеко позаду лімба або, які будуть покриті кон'юнктивою;

4) **травми повік** потребують невідкладного хірургічного відновлення для забезпечення анатомічної цілісності, збереження функції повік та захисту рогівки. ПХО виконується з точним співставленням країв рани, відновленням тарзального каркаса, слізних шляхів (у разі наявності показань) та профілактикою рубцевої деформації. Особлива увага приділяється збереженню адекватного змикання повік, уникненню ентропіону/ектропіону та попередженню експозиційної кератопатії. У складних пошкодженнях залучаються лікар-хірург пластичний, лікар-хірург щелепно-лицевий;

5) **при відкритих пошкодження очного яблука з дефектом тканин** можуть бути використані як тимчасова латка склеральні трансплантати або рогівка, консервована гліцерином. Для фіксації трансплантату використовуйте нерозсмоктувальний нейлоновий шовний матеріал 10-0.

6) рекомендації щодо проведення факохірургії та іридопластики при відкритій та закритій травмі ока наведені у додатку 3 до цього Стандарту;

7) при наявності ВОСТ необхідно:

за можливості та відсутності ризику розвитку додаткових ускладнень, то видалити ВОСТ в перші 24 години після отримання травми для профілактики розвитку ендoftальміту;

вибір методу видалення ВОСТ залежить від його локалізації та наявності супутніх в змін в тканинах ока;

при наявності ВОСТ в передній камері, його потрібно видаляти через рогівковий парацентез або тонельний лімбально-склеральний розріз з наступною шовною герметизацією, в залежності від величини розрізу. Видалення через вхідний отвір показано винятково для ВОСТ малих розмірів, при цьому вхідний отвір не повинен бути в вигляді крапки та локалізуватись в оптичній зоні рогівки. Для профілактики пошкодження ендотелію рогівки обов'язкове використання офтальмологічного віскоеластика. Для видалення ВОСТ використовують цангові пінцети або магніт. При локалізації ВОСТ в кришталіку його потрібно видалити в ході факохірургії через передню камеру. Можливість первинної імплантації ІОЛ вирішується індивідуально, в залежності від стану рогівки та наявності або відсутності інфекційного процесу. Способи видалення ВОСТ наведено у додатку 4 до цього Стандарту.

При відсутності оснащення для безпечного видалення ВОСТ особливо з

заднього сегменту ока пацієнт повинен бути скерованим до ЗОЗ, де виконуються вітреоретинальні хірургічні втручання для видалення ВОСТ та усунення можливих супутніх ускладнень (гемофтальм, відшарування сітківки, енд офтальміт);

8) вітректомія при бойовій травмі ока проводиться при відшаруванні сітківки або крововиливах у склоподібне тіло, що загрожують зору. Операцію слід виконувати швидше у ЗОЗ, що надають спеціалізовану медичну допомогу. Мета втручання — відновлення анатомічного положення сітківки, видалення патологічно зміненого склоподібного тіла, крововиливів для запобігання вторинним ускладненням і втраті ока;

9) показання до проведення кератопластики (наскрізна або пошарова) є: наскрізні дефекти рогівки, значні посттравматичні рубцеві зміни з клінічно значущим зниженням прозорості, тяжкі рани рогівки з пролапсом внутрішніх структур, а також ситуації, коли неможливо забезпечити адекватне відновлення переднього сегмента іншими методами. Кератопластика є важливим етапом хірургічного лікування бойових поранень рогівки, спрямованим на відновлення анатомічної цілісності переднього сегмента, герметизацію очного яблука, збереження його функції та запобігання розвитку інфекційно-запальних ускладнень.

Термін проведення кератопластики визначається тяжкістю травми: при загрозі енд офтальміту, значній деструкції тканин або необхідності невідкладної герметизації — виконується на ранньому етапі як первинна реконструктивна операція; у випадках стабільного перебігу, відсутності інфекційно-запальних ускладнень та можливості етапності лікування — планується відстрочена кератопластика з метою досягнення кращих оптичних результатів. Оптимальна тактика повинна враховувати загальний стан ока, ступінь ушкодження та перспективу відновлення зорової функції;

10) при травмах орбіти необхідно провести діагностику стану зорового нерва, окорухової функції та наявності компартмент-синдрому. При наявності ознак орбітального компартмент-синдрому слід провести латеральну кантотомію/кантолізис. Якщо не досягнуто адекватного полегшення орбітального компертмент-синдрому слід виконати повношаровий нижній та верхній кантолізис. Метою лікування є декомпресія при загрозі ішемії зорового нерва, відновлення цілісності кісткових структур та корекція положення очного яблука для запобігання диплопії і енофтальму. Медична допомога при переломах орбіти надається в ЗОЗ з достатнім обладнанням мультидисциплінарною командою у складі: лікар-офтальмолог, лікар-хірург щелепно-лицевий та лікар-нейрохірург. У період нестабільного стану пріоритетом є збереження життя та профілактика вторинних внутрішньоочних ускладнень; реконструктивні втручання за можливості виконуються відтерміновано. При проникаючих пораненнях орбіти з наявними сторонніми тілами в орбіті покази та терміни до хірургічного втручання обумовлені такими факторами як: склад уламка, розташування, ознаки пошкодження очних структур та потенційне проникнення за межі орбіти. Загалом, органічні сторонні тіла орбіти (наприклад, гілки дерев, деревні тріски тощо) слід видаляти одразу після встановлення діагнозу, якщо вони доступні без ризику для ока, щоб запобігти запальній та / або інфекційній реакції. Видалення металевих сторонніх тіл орбіти виконується якщо вони становлять загрозу життю або зору та можуть вимагати залучення лікарів-отоларингологів / лікарів-щелепно-лицевих

хірургів та/або лікарів-нейрохірургів в залежності від об'єму уражених неорбітальних структур. Невеликі неорганічні сторонні тіла можна спостерігати. Металеві уламки, які могли пройти через слізний мішок або пазухи чинять високий ризик гнійно-септичних ускладнень, тому в даних випадках необхідно проводити антибіотикопрофілактику;

11) розриви повік та тканин параорбітальної ділянки у разі вибухової травми/бойової травми можуть вимагати тривалого або поетапного відновлення. У разі системної політравми єдиним доступним варіантом може бути збереження тканин. Для досягнення кращих результатів та зменшення ймовірності ускладнень (птоз, ретракція повік) може знадобитися пізнє відновлення повік / тканин параорбітальної ділянки, пошкоджених кісток орбіти на рівні спеціалізованої медичної допомоги в контрольованих умовах. Традиційні рекомендації щодо хірургії розривів слізних каналців передбачають відновлення протягом 24-48 годин після травми.

12) при хімічних та термічних опіках ока слід негайно та рясно промити око та дотримуватись рекомендацій Стандарту медичної допомоги «Опіки», затвердженого наказом Міністерства охорони здоров'я України від 6 листопада 2024 року № 1869, Нового клінічного протоколу медичної допомоги «Лікування опіків (бойова травма)», затвердженого наказом Міністерства охорони здоров'я України від 13 жовтня 2025 року № 1555 та рекомендацій щодо надання медичної допомоги при хімічних опіках ока, наведених у додатку 5 до цього Стандарту. Після того, як буде відновлено фізіологічний рівень рН, необхідно провести заходи для запобігання подальшого ушкодження поверхні ока та забезпечення прозорості рогівки;

13) показами до проведення енуклеації у гострому періоді після травми (до 14 діб) є лише стан тотальної руйнації очного яблука з неможливістю проведення ПХО або наявність неконтрольованого інфекційно-запального процесу, що становить загрозу життю. Основним показом до проведення енуклеації у віддаленому посттравматичному періоді може бути профілактика розвитку симпатичної офтальмії. Первинна енуклеація в очі, яке є єдиним функціонуючим органом зору у пацієнта (в анамнезі або за фактичними даними), є забороненою, окрім випадків, коли є загроза життю пацієнта через тяжку неконтрольовану інфекцію або масивний руйнівний процес у тканинах ока. За наявності будь-якого шансу на збереження очного яблука та потенціал відновлення зорової функції має бути обрана органозберігаюча хірургічна тактика. Рішення щодо енуклеації приймається мультидисциплінарною командою, після всебічної оцінки прогнозу та з обов'язковим інформованим погодженням пацієнта або його законного представника. Якщо енуклеація/евісцерація є процедурою вибору, слід розглянути можливість первинного орбітального імплантату;

14) проведення телемедичних консультацій за умов відсутності лікаря-офтальмолога для вирішення питання відносно проведення комбінованих хірургічних втручання на передньому та задньому сегментах ока;

15) дотримання етапності реконструктивного хірургічного лікування з використанням високотехнологічних методик вітреоретинальної хірургії та кератопластики в оптимальні терміни для забезпечення прозорості трансплантату з метою отримання максимального анатомічного та функціонального результатів;

16) провести необхідні реабілітаційні заходи з урахуванням вимог наказу Міністерства охорони здоров'я України від 17 травня 2023 року № 915 «Про затвердження Переліку протипоказань для надання реабілітаційної допомоги високого обсягу особі, яка потребує реабілітації, у стаціонарному відділенні після гострої та довготривалої реабілітації та внесення зміни до наказу МОЗ України від 14 лютого 2012 року № 110», зареєстрованим в Міністерстві юстиції України 07 липня 2023 року за № 1160/40216;

забезпечити функціонування мультидисциплінарної реабілітаційної команди відповідно до постанови Кабінету Міністрів України від 3 листопада 2021 року № 1268 «Питання організації реабілітації у сфері охорони здоров'я»;

17) очне протезування у плановому порядку проводиться відповідно до Порядку організації очнопротезної медичної допомоги, затвердженого наказом Міністерства охорони здоров'я України від 14 травня 2013 року № 372 «Про систему офтальмологічної допомоги населенню України», зареєстрованим в Міністерстві юстиції України 25 червня 2013 року за № 1051/23583, а саме:

первинне – через 8-10 днів після видалення ока для загоєння;

остаточне – через місяць після операції;

індивідуальне – через 3-4 місяці після загоєння;

повторне – за потреби, не рідше ніж раз на 3 роки.

## **ІНДИКАТОРИ ЯКОСТІ МЕДИЧНОЇ ДОПОМОГИ**

### **Перелік індикаторів якості медичної допомоги**

#### **Індикатори якості медичної допомоги**

1. Наявність у ЗОЗ, що надає первинну / спеціалізовану медичну допомогу пацієнтам з бойовою травмою ока, клінічного маршруту пацієнта (далі - КМП).
2. Відсоток пацієнтів з відкритими травмами очного яблука внаслідок бойової травми ока, яким було проведено первинну хірургічну обробку поранень протягом перших 24 годин після отримання поранення.

### **Паспорти індикаторів якості медичної допомоги**

#### **1. Наявність у ЗОЗ, що надає первинну / спеціалізовану медичну допомогу пацієнтам з бойовою травмою ока, клінічного маршруту пацієнта.**

Індикатор ґрунтується на положеннях цього Стандарту.

Цей індикатор характеризує організаційний аспект запровадження сучасних медико-технологічних документів у регіоні. Якість медичної допомоги пацієнтам з бойовою травмою ока, відповідність надання медичної допомоги вимогам КМП, відповідність КМП цьому Стандарту даним індикатором висвітлюватися не може, але для аналізу цих аспектів необхідне обов'язкове запровадження КМП в ЗОЗ.

Бажаний рівень значення індикатора:

2026 рік – 90%

2027 рік та подальший період – 100%

Дані надаються ЗОЗ, що надають первинну / спеціалізовану медичну допомогу, розташованих на території обслуговування, до структурних підрозділів з питань охорони здоров'я місцевих державних адміністрацій. Дані надаються поштою, в тому числі електронною поштою.

Метод обчислення індикатора: підрахунок шляхом ручної або автоматизованої обробки.

Індикатор обчислюється структурними підрозділами з питань охорони здоров'я місцевих державних адміністрацій після надходження інформації від ЗОЗ, що надають первинну / спеціалізовану медичну допомогу пацієнтам з бойовою травмою ока, зареєстрованих на території обслуговування. Значення індикатора обчислюється як відношення чисельника до знаменника.

Знаменник індикатора складає загальна кількість ЗОЗ, що надають первинну / спеціалізовану медичну допомогу, зареєстрованих на території обслуговування. Джерелом інформації є звіт структурних підрозділів з питань охорони здоров'я місцевих державних адміністрацій, який містить інформацію про кількість лікарів, які надають первинну / спеціалізовану медичну допомогу пацієнтам з бойовою трамою ока, зареєстрованих на території обслуговування.

Чисельник індикатора складає загальна кількість ЗОЗ, що надають первинну / спеціалізовану медичну допомогу, зареєстрованих на території обслуговування, для яких задокументований факт наявності КМП з бойової травми ока (наданий екземпляр КМП). Джерелом інформації є КМП, наданий ЗОЗ.

Значення індикатора наводиться у відсотках.

## **2. Відсоток пацієнтів з відкритими травмами очного яблука внаслідок бойової травми ока, яким було проведено первинну хірургічну обробку поранень протягом перших 24 годин після отримання поранення.**

Індикатор ґрунтується на положеннях цього Стандарту.

Цей індикатор характеризує як організаційний аспект запровадження сучасних методів діагностики у регіоні, так і клінічний аспект їх виконання. Цільовий (бажаний) рівень значення індикатора на етапі запровадження цього Стандарту не визначається заради запобігання викривлення реальної ситуації внаслідок адміністративного тиску.

Інструкція з обчислення індикатора.

Організація (ЗОЗ), яка має обчислювати індикатор: ЗОЗ, в яких надається медична допомога пацієнтам із бойовою травмою ока, структурні підрозділи з питань охорони здоров'я місцевих державних адміністрацій. Дані про кількість пацієнтів надаються лікарями, які надають медичну допомогу пацієнтам із бойовою травмою ока.

Метод обчислення індикатора: підрахунок шляхом ручної або автоматизованої обробки.

Індикатор обчислюється структурними підрозділами з питань охорони здоров'я місцевих державних адміністрацій після надходження інформації від ЗОЗ, що надають медичну допомогу пацієнтам з бойовою травмою ока, зареєстрованих на території обслуговування. Значення індикатора обчислюється як відношення чисельника до знаменника.

Знаменник індикатора складає загальна кількість пацієнтів, для яких задокументований факт наявності відкритої бойової травми ока.

Джерелом інформації є: форма первинної облікової документації № 025/о, форма первинної облікової документації № 003/о, форма первинної облікової документації № 043/о.

Чисельник індикатора складає загальна кількість пацієнтів з відкритими травмами очного яблука внаслідок бойової травми ока, яким було проведено первинну хірургічну обробку поранень протягом перших 24 годин після отримання поранення.

Джерелом інформації є: форма первинної облікової документації № 025/о, форма первинної облікової документації № 003/о, форма первинної облікової документації № 043/о.

Значення індикатора наводиться у відсотках.

## **Перелік джерел та нормативно-правових актів, використаних при розробці стандарту медичної допомоги**

1. Електронний документ «Клінічна настанова, заснована на доказах «Лікування травм очей та станів, що загрожують зору, офтальмологами та хірургами-офтальмологами в польових умовах», 2025 рік, [https://www.dec.gov.ua/cat\\_mtd/galuzevi-standarti-ta-klinichni-nastanovi/](https://www.dec.gov.ua/cat_mtd/galuzevi-standarti-ta-klinichni-nastanovi/) .

2. Постанова Кабінету Міністрів України від 3 листопада 2021 року № 1268 «Питання організації реабілітації у сфері охорони здоров'я».

3. Наказ Міністерства охорони здоров'я України від 14 лютого 2012 року № 110 «Про затвердження форм первинної облікової документації та інструкцій щодо їх заповнення, що використовуються у закладах охорони здоров'я незалежно від форми власності та підпорядкування», зареєстрований в Міністерстві юстиції України 28 квітня 2012 року за № 661/20974.

4. Наказ Міністерства охорони здоров'я України від 28 вересня 2012 року № 751 «Про створення та впровадження медико-технологічних документів зі стандартизації медичної та реабілітаційної допомоги в системі Міністерства охорони здоров'я України», зареєстрований в Міністерстві юстиції України 29 листопада 2012 року за № 2001/22313.

5. Наказ Міністерства охорони здоров'я України від 14 травня 2013 року № 372 «Про систему офтальмологічної допомоги населенню України», зареєстрований в Міністерстві юстиції України 25 червня 2013 року за № 1051/23583.

6. Наказ Міністерства охорони здоров'я України від 17 травня 2022 року № 822 «Про затвердження Стандарту медичної допомоги «Парентеральна периопераційна антибіотикопрофілактика».

7. Наказ Міністерства охорони здоров'я України від 17 травня 2023 року № 915 «Про затвердження Переліку протипоказань для надання реабілітаційної допомоги високого обсягу особі, яка потребує реабілітації, у стаціонарному відділенні після гострої та довготривалої реабілітації та внесення зміни до наказу МОЗ України від 14 лютого 2012 року № 110», зареєстрованим в Міністерстві юстиції України 07 липня 2023 року за № 1160/40216.

8. Наказ Міністерства охорони здоров'я України від 6 листопада 2024 року № 1869 «Про затвердження Стандарту медичної допомоги «Опіки».

9. Наказ Міністерства охорони здоров'я України від 13 червня 2025 року № 971 «Про затвердження сімнадцятого випуску Державного формуляра лікарських засобів та забезпечення його доступності».

10. Наказ Міністерства охорони здоров'я України від 13 лютого 2025 № 253 «Про затвердження нових клінічних протоколів за темою «Бойова травма».

11. Наказ Міністерства охорони здоров'я України від 13 жовтня № 1555 «Про затвердження нових клінічних протоколів за темою «Бойова травма».

12. Наказ Міністерства охорони здоров'я України від 24 березня 2025 року № 519 «Про затвердження переліку пріоритетних регіональних закладів охорони здоров'я та відповідальних осіб за організацію надання офтальмологічної допомоги особам, які мають травму ока, що виникла внаслідок бойових дій, вогнепального та іншого поранення та переліку пріоритетних закладів охорони здоров'я та відповідальних осіб за організацію надання офтальмологічної допомоги особам, які мають складну травму

ока, що виникла внаслідок бойових дій, вогнепального та іншого поранення за принципом екстериторіальності».

13. Пасечникова Н. В., Ульянова Н. А., Сідак-Петрецька О. С. Реконструктивна хірургія бойової травми ока. – Одеса: Optimum, 2023. – 152 с.

14. Ференца Куна: Kuhn, F., Pieramici, D. (2011). Ocular Trauma (1st ed.). Thieme. Retrieved from <https://www.perlego.com/book/917530/ocular-trauma-principles-and-practice-pdf>.

**В.о. директора Департаменту  
медичних послуг**

**Валерія СОРУЧАН**

**Термінології травм ока відповідно до Бірмінгемської системи (Birmingham Eye Trauma terminology, BETT)**

<b>Травми очного яблука</b>					
<b>Закриті</b>		<b>Відкриті</b>			
цілісність стінки ока (рогівка та склера) порушені не на повну товщину		цілісність стінки ока (рогівка та склера) порушені на повну товщину			
<b>Контузія</b>	<b>Пошарове (ламелярне) пошкодження</b>	<b>Повношарове рване поранення</b>			<b>Розрив</b>
		<b>Пенетруюча (проникаюча) травма ока</b>	<b>Наявне ВОСТ</b>	<b>Перфоруюче (наскрізне) поранення</b>	
відсутня рана стінки ока (рогівки та/або склери)	рана стінки ока (рогівка, склера) порушені не на повну товщину	рана стінки ока (рогівка, склера), на повну товщину, нанесена гострим предметом; вхідний отвір	різновид пенетруючої травми з одиночним або численним і сторонніми тілами всередині ока	визначаються вхідний та вихідний отвір	рана стінки ока (рогівка, склера) на повну товщину нанесена тупим предметом; стінки ока рвуться в слабких місцях і рана зазвичай формується із середини назовні, тому неминуче випадіння тканин

### Зони травми ока

Під час класифікації травми завжди враховується травма найвищої зони. Наприклад, розрив корнеосклеральної ділянки, що поширюється на прямі м'язи, буде травмою відкритого ока 3 зони, а не травмою 1, 2 та 3 зони. Знову ж таки, при травмі закритого ока з подряпиною кон'юнктиви, вивихом кришталика та відшаруванням сітківки це буде травма закритого ока 3 зони, а не травма 1, 2 та 3 зони.

#### Відкрита травма ока:

Зона 1 – Рогівка та лімба

Зона 2 – Склера до 5 мм позаду лімба

Зона 3 – Склера більш ніж 5 мм позаду лімба

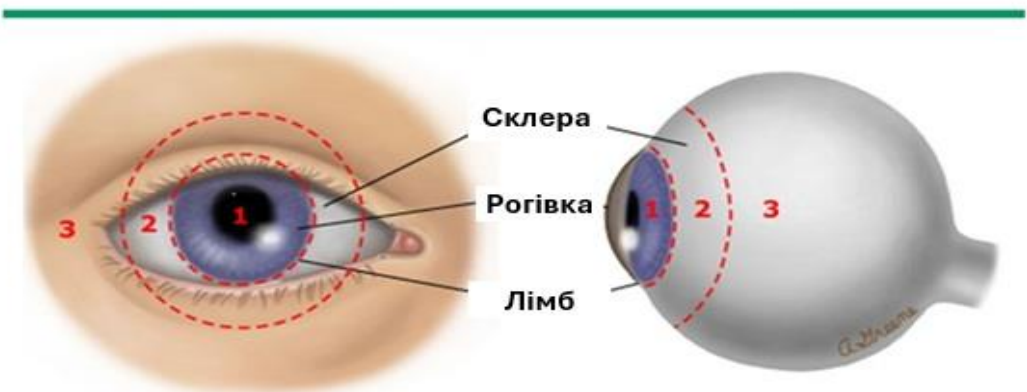
Закрита травми ока

Зона 1 – Зовнішній передній сегмент, включаючи кон'юнктиву, склеру та рогівку

Зона 2 – Внутрішній передній сегмент, включаючи кришталик, зонули та війчасту частину циліарного тіла

Зона 3 – Задній сегмент, включаючи склоподібне тіло, сітківку, зоровий нерв, судинну оболонку та плоску частину циліарного тіла.

### Зони відкритої травми очного яблука



**Зона 1** Пошкодження рогівки та лімбу

**Зона 2** Пошкодження склери на відстані до 5 мм від лімбу

**Зона 3** Пошкодження склери на відстані понад 5 мм від лімбу

### Шкала травми ока

#### Використання шкали балів травми ока:

- 1) під час первинного огляду призначте початкову необроблену оцінку на основі початкової гостроти зору (ГЗ) – Таблиця 1. Наприклад, для сприйняття світла (СС) або руху руки (РР) буде призначено 70 первинних балів;
- 2) від цієї початкової первинної оцінки відніміть бали за кожен із факторів (починаючи з найгіршого прогнозу та закінчуючи найменш поганим прогнозом): розрив очного яблука, енд офтальміт, перфоруюче пошкодження (як з вхідним, так і з вихідним пораненням), відшарування сітківки та відносний аферентний дефект зіниці;
- 3) після розрахунку суми первинних балів знайдіть відповідну оцінену ймовірність подальшої категорії гостроти зору через 6 місяців (Таблиця 2).

Таблиця 1. Обчислювальний метод для визначення шкали травми ока

Початковий фактор зору	Необроблені бали	
А. Початкова необроблена оцінка (на основі початкової гостроти зору)	Відсутність сприйняття світла =	60
	Сприйняття світла або руху руки	70 80 90 100
	1/200 до 19/200 =	
	20/200 до 20/50 =	
	≥ 20/40 =	
В. Розрив очного яблука		-23
С. Енд офтальміт		-17
Д. Наскрізне пошкодження		-14
Е. Відшарування сітківки		-11
Ф. Відносний аферентний дефект зіниці (RAPD)		-10

Таблиця 2. Очікувана ймовірність подальшого спостереження за категорією гостроти зору через 6 місяців

Сума необроблених балів	OTS (б)	NLP	LP/НМ	1/200 - 19/200	20/200 - 20/50	≥ 20/40
<b>0 – 44</b>	1	73%	17%	7%	2%	1%
<b>45 – 65</b>	2	28%	26%	18%	13%	15%
<b>66 – 80</b>	3	2%	11%	15%	28%	44%
<b>81 – 91</b>	4	1%	2%	2%	21%	74%
<b>92 – 100</b>	5	0%	1%	2%	5%	92%

#### Примітки:

OTS (б) – Ocular Trauma Score (б) – Шкала важкості травми ока в балах;

NLP – No Light Perception – відсутність світловідчуття;

LP – Light Perception – світловідчуття;

НМ – Hand Movement – рух руки.

**Рекомендації щодо проведення факохірургії при відкритій та закритій  
травмі ока включають наступне:**

після накладання швів на рогівку та промивання передньої камери від згустків крові та фібрину необхідно оцінити стан передньої капсули кришталика;

якщо передня капсула кришталика не пошкоджена, то операцію з видалення травматичної катаракти слід відтермінувати до загоєння рогівки та стихання інтенсивності запального процесу;

при пошкодженні передньої капсули кришталика з виходом кришталикових мас в передню камеру факохірургія може бути проведена одночасно з ПХО рани та видаленням ВОСТ з передньої камери або кришталика (при його наявності);

при пошкодженні передньої та задньої капсули кришталика метод хірургії залежить від оснащення операційної:

- 1) передній шлях, через парацентези рогівки, передбачає максимальне видалення кришталикових мас та передню вітректомію;
- 2) задній, або трансциліарний шлях передбачає ленсектомію з максимальним збереженням фрагментів капсульного мішка та повноцінну вітректомію;

у разі одночасного проведення ПХО і факохірургії імплантація інтраокулярної лінзи та іридопластика, при необхідності, можуть бути проведені після повного дообстеження та стихання запальних процесів;

при підозрі або наявності ВОСТ особливо в задньому відділі ока факоемулсифікація проводиться в комплексі з мініінвазивною вітректомією, враховуючи можливість видалення ВОСТ через задній капсулорексис і тонельний розріз рогівки. Питання первинної імплантації ІОЛ в даному комплексі вирішується індивідуально. У разі відсутності відповідного оснащення пацієнт має бути негайно скерованим до вітреоретинальних центрів;

при травматичних підвивихах або вивихах кришталика з підвищенням внутрішньоочного тиску екстракція катаракти має бути проведена в найближчі терміни, але після певної медикаментозної підготовки (гіпотензині очні краплі,

дегідратаційна терапія per os та в/в) та в супроводі нейролептаналгезії, з метою профілактики експульсивної геморагії;

при підвивихах кришталика, з відривом цинових зв'язок на 90-180° може бути проведена факоемульсифакація зі збереженням капсульного мішка. При цьому рекомендується використання капсульних гачків, капсульного кільця та внутрішньокапсульних тримачів, які фіксуються швами до склери в одному, або в двох сегментах. Це дозволяє імплантувати моноблочну ІОЛ в капсульний мішок;

при значних підвивихах та вивихах кришталика в скловидне тіло застосовується методика 3-х портової мініінвазивної вітреоретинальної хірургії та УЗ факофрагментації кришталика в центрах, де є відповідне оснащення. В таких випадках ІОЛ рекомендується фіксувати до склери, способом, яким володіє лікар-офтальмолог;

ургентним показанням до екстракції катаракти є вивих кришталика в передню камеру. Шляхи видалення: через корнеосклеральний розріз з наступною шовною герметизацією, або трансциліарний, попередньо змістивши кришталик в задній відділ ока, введенням в передню камеру віскоеластика через рогівковий парацентез;

на артіфакічних очах після отримання бойової травми ока нерідко зустрічаються дислокації ІОЛ. Репозицію ІОЛ потрібно проводити якнайшвидше, для запобігання таких ускладнень, як дистрофія рогівки та вторинна глаукома, при дислокації лінзи в передню камеру, та гемофтальму і відшарування сітківки і судинної оболонки при дислокації лінзи в задній відділ ока;

спосіб фіксації ІОЛ та метод оперативного втручання залежить від оснащення операційної та навиків хірурга. Перевагу слід віддавати склеральній фіксації, що зменшує ризик розвитку таких ускладнень, як синдром пігментної дисперсії, і, як наслідок блокування пігментом трабекулярної зони та синдрому Ірвіна-Гаса. При відсутності оснащення для проведення вітреоретинальної хірургії пацієнт має бути скерований у відповідні центри.

### **Рекомендації щодо проведення іридопластики при відкритій та закритій травмі ока:**

для відкритої травми ока характерним є всі види пошкодження райдужки: іридодіаліз, розриви тіла райдужки, колобоми, мідріаз та їх комбінації;

при відкритій травмі ока одночасно з проведенням ПХО рани лімбу та рогівки має бути проведена щадна «іридопластика»: вправлення райдужки в передню камеру, розправлення її віскоеластиком згідно правильного анатомічного положення, особливо, якщо передня капсула кришталика не пошкоджена. Це дасть можливість оцінити об'єм пошкодження райдужки і спланувати її реконструкцію після стихання інтенсивності запального процесу;

для закритої травми ока характерним пошкодженням райдужки є: іридодіаліз різної протяжності та мідріаз;

при відсутності патології заднього відділу ока (наявність ВОСТ та відшарування сітківки) іридопластика може бути проведена при плановій хірургії на передньому відділі ока;

перевагу слід віддавати методам закритої іридопластики з використанням шовного матеріалу, що не піддається біодеградації (поліпропілен). Такий вид іридопластики дозволяє накладати, зав'язувати та зрізати шви на закритій камері;

обов'язковим є використання достатньої кількості віскоеластичу та відповідних інструментів (цангових пінцетів та ножиць, гачків та шпательів);

при ушиванні іридодіалізу застосовуються П-подібні шви, колобами райдужки, зіничного краю та невеликі мідріази можна ушивати вузовими швами, а кисетний шов накладається при мідріазі великого діаметру.

---

### **Способи видалення ВОСТ**

1. Трансклеральне видалення через плоску частину війчастого тіла виконується під візуальним контролем і наявності показів для видалення магнітних ВОСТ, вільно розташованих в передніх відділах прозорого склоподібного тіла, при наявності прозорого кришталіка, артіфакції, або після факохірургії та при відсутності відшарування сітківки та її розривів. Вибір місця склеротомії слід зробити з таким розрахунком, щоб шлях проходження стороннього тіла в оці до магніту був найкоротшим і не проходив через оптичну вісь ока. Перевага цього методу в його простоті, швидкості виконання, відносно незначному порушенні структури стороннього тіла. Недоліком його є те, що ВОСТ може рухатись в магнітному полі неконтрольовано і, якщо воно має велику масу і форму, застосування його, особливо при відсутності візуального контролю, може принести більше шкоди, ніж користі;

2. Діасклеральний спосіб видалення ВОСТ. Використовується тільки для магнітних ВОСТ локалізованих в межах циліарного тіла. Після локалізації стороннього тіла методом Комберга-Балтіна та ультразвукового дослідження (визначається розмір ВОСТ, меридіан його залягання, відстань від лімбу та анатомічної осі ока) проводиться розріз склери необхідного розміру і за допомогою магніту видаляється уламок. Герметизація склери та кон'юнктиви.

3. Трансвітреальний підхід через плоску частину війчастого тіла. Показаний при локалізації ВОСТ в 3 зоні (за межами циліарного тіла), як при прозорих так і непрозорих середовищах, і потребує використання спеціальної апаратури та оснащення: вітреотом, наконечники для вітректомії, ультразвукової факофрагментації та ендосвітлювання, ендолазер, перфлюорокарбоніві гази та рідини, сіліконова олія, набір контактних лінз для вітректомії. Відповідними мають бути кваліфікація і досвід лікаря-офтальмолога, які дозволили б виконати цей вид оперативного втручання.

---

**Рекомендації щодо надання медичної допомоги  
при хімічних опіках ока**

**1. Загальні рекомендації щодо першої допомоги при хімічних опіках:**

дотримуйтесь рекомендацій, викладених у Новому клінічному протоколі медичної допомоги «Травма ока: первинна допомога (бойова травма)», затвердженого наказом Міністерства охорони здоров'я України від 13 лютого 2025 року № 253;

негайно розпочніть промивання 0,9% розчином натрію хлориду або розчином Рінгера лактат. За відсутності зазначених розчинів, можна використовувати воду або будь-який нейтральний розчин для промивання;

за потреби, щоб підтримувати комфорт пацієнта під час промивання, застосовуйте місцеву анестезію тетракаїном або лідокаїном, але не тривало, щоб уникнути токсичної дії топічного анестетика;

не намагайтеся нейтралізувати кислоту лугом або лугою кислотою;

видаліть видимі кислотні або лужні сторонні тіла за допомогою ватного аплікатора.

**2. Загальні рекомендації щодо лікування хімічних уражень після досягнення фізіологічного рівня рН:**

при легких та середньої важкості опіках (I-II ступені) слід забезпечити інтенсивне зволоження та змащування поверхні ока. Змащувальні очні краплі для зволоження ока без консервантів щогодини під час неспання та за потреби. Мазь щодня перед сном. Показано застосування преднізолону ацетату 1% чотири рази на день протягом 7-14 днів, особливо при ураженні лугами, циклоплегіків (циклопентолат 1% або 2% двічі на день) при цикліті, болю або світлобоязні. Слід уникати призначення фенілефрину через його вазоконстрикторну дію. Якщо внутрішньоочний тиск підвищений, першою лінією лікування є пероральні лікарські засоби, якщо немає протипоказань з боку гемодинаміки, щоб уникнути токсичності для поверхні ока (ацетазоламід 500 мг перорально початково, потім 250 мг перорально чотири рази на день). Якщо потрібен

додатковий контроль внутрішньоочного тиску, призначається краплі очні 0,5% тимололу двічі на день, а потім краплі очні 2% дорзоламід тричі на день. Місцеве застосування крапель та мазей з антибактеріальними лікарськими засобами показано при наявності епітеліального дефекту;

при тяжких опіках (III-IV ступені) також рекомендовано інтенсивне змащування та зволоження поверхні ока. Змащувальні очні краплі для зволоження ока без консервантів щогодини під час неспання та за потреби. Мазь щодня перед сном. Преднізолону ацетат 1% кожні 2 години під час неспання протягом 7-14 днів. Циклопентолат 1% або 2% двічі на день. Лікарські засоби, що знижують внутрішньоочний тиск, як зазначено вище, якщо внутрішньоочний тиск підвищений. Місцеві краплі та мазі з антибактеріальними лікарськими засобами. Доксциклін 100 мг перорально двічі на день. Якщо відсутні дані щодо порушення функція нирок, призначається аскорбінова кислота 500 мг перорально двічі на день. Слід очистити некротичну тканину, якщо вона містить сторонні уламки. Рекомендується використання м'якої контактної лінзи-бандажа. За необхідності проводиться покриття амніотичною оболонкою уражених ділянок кон'юнктиви, поверхні ока та можливо країв повік. Якщо загоєнні затримується, проводиться тимчасова тарзорафія.

---